

ПРИОБРЕТЕННАЯ ГЕМОЛИТИЧЕСКАЯ АНЕМИЯ У БОЛЬНЫХ С ИКС (ИСКУССТВЕННЫМ КЛАПАНОМ СЕРДЦА)

Обидова Диёрахон Умиджон қизи

Студентка 1 лечебного факультета

Научнқй руководитель:

Таджибаева Р.Б

Кафедра нормальной и патологической физиологии ТМА, Узбекистан

В условиях хирургической коррекции клапанов сердца становится актуальной проблема послеоперационной анемии, которая может носить различный характер. Вероятность развития у такого рода больных приобретенной механической гемолитической анемии (ГА) во многом определяет течение послеоперационного периода. В связи с улучшением методологии оперативных вмешательств, а также с модернизацией искусственных клапанов сердца (ИКС) сердечно-сосудистый риск при операциях на сердце в течение последних десятилетий существенно снизился во всех возрастных группах. Использование протезов нового поколения снизило частоту гемолитической анемии до 1%. В современных условиях наиболее часто выраженные признаки гемолиза наблюдаются при дисфункции протеза, например, вследствие образования параклапанной фистулы.

Гемолитическая анемия - это анемия , которая возникает за счёт повышенного эритродиэреза , и преобладанием этого процесса над гемопоэзом. В зависимости от этиологии различают 2 вида гемолитической анемии: наследственную и приобретенную .В свою очередь наследственная ГА подразделяется на гемоглобинопатии , мембранопатии , ферментопатии , а приобретенная - на токсическую , иммунную и механическую.

Существует 3 механизма развития механической гемолитической анемии:

- 1- механическое повреждение эритроцитов протезами сосудов и сердца ;
- 2- при длительном марше по твёрдой поверхности;
- 3- при спленомегалии , за счёт сужения просвета синусоилных капилляров.

Особый интерес представляет развитие механической гемолитической анемии у протезированных больных, в послеоперационном периоде которых может наблюдаться массивный гемолиз. Механическому повреждению эритроцитов у больных с ИКС могут способствовать материалы протеза и осложнения , возникшие в послеоперационном периоде.

В 50х годах XX века широкую известность при лечении клапанных пороков сердца приобрели шаровые протезы (рис.1), которые представляли собой корпус с седлом и пришитой манжетой, запирающий элемент в виде шара, и ограничители

хода (стопы), связанные с корпусом . После протезирования этого клапана у 10-15% пациентов наблюдалось разрушение эритроцитов.

В конце XX века на замену шаровые протезам пришли Двустворчатые протезы , представляющие собой конструкцию запирающего элемента в виде двух симметрично расположенных полуокружных створок, крепление которых с каркасом протеза осуществляется




посредством шарнирного соединения (рис.2) , благодаря которым риск развития гемолитической анемии в послеоперационном периоде снизился в 10 раз .

Как было сказано выше, развитию ГА так же способствует образование парапротезной (параклапанной) фистулы на месте замененного клапана. Параклапанная фистула - это отверстие, возникшее на месте между собственной сердечной тканью пациента и замененным клапаном. Причинами её возникновения могут быть ошибки в хирургической технике , локальные или фокальные воспалительные процессы , неадекватное количество сердечной ткани. По частоте встречаемости первое место занимает параклапанная фистула на месте замены митрального клапана , на втором - аортального клапана и на третьем трикуспидального. Наличие парапротезной фистулы диагностируется чреспищеводной эхокардиографией , 2х и 3х мерным УЗИ сердца. На ЭХО КГ параклапанная фистула определяется появлением турбулентного потока в этой области , что в последующем приводит к механическому повреждению эритроцитов.

В норме при распаде эритроцитов выделяется гемоглобин , который способствует образованию связанного и несвязанного билирубина в печени. При повышенном распаде эритроцитов печень не успевает полностью конкурировать билирубин с глюкуроновой кислотой , из-за чего в крови наблюдается повышение содержания непрямого билирубина , вследствие чего у пациентов могут констатироваться желтушность склер и кожных покровов.

Исходя из вышеперечисленных данных , следует , что при исследовании крови у таких пациентов будут наблюдаться следующие изменения :

- 1- уменьшение значения эритроцитов
- 2- пониженное количество гемоглобина
- 3- увеличение значения непрямой фракции билирубина
- 4- шистоцитоз



Шистоциты - это повреждённые эритроциты. У здорового человека их содержание может составлять до 0,19% (1 шистоцит в 6-7 полях зрения). Шистоциты

могут иметь различную форму (рис.3)

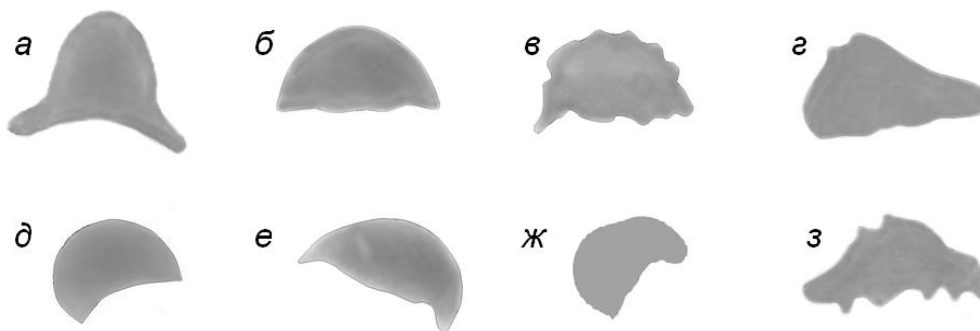


Рис.3 . Различные формы шизоцитов: а – шляпа Наполеона, б,в – каска, г,з – треугольник, д,е,ж – полумесяц, в,з – каска и треугольник с зазубренным контуром (дефект фиксации и окраски)

Лечение механической ГА у такого рода больных осуществляется только повторной операцией , при противопоказании оперативных вмешательств назначается наблюдение у гематолога и гемотрансфузия.

В ходе исследования были изучены анализы с истории болезни 15 пациентов отделения СПС РСНПМЦ им.Вахидова , у которых была проведена операция по замене и пластике клапанов сердца с 2021-2023 гг.

У 13 пациентов признаки анемии в послеоперационном периоде не наблюдались, а у 2х пациентов была ГА.

Пациент, 40 лет.

Диагноз: сочетанный приобретенный порок митрального, трикуспидального клапанов. Проведена пластика трикуспидального и митрального клапанов(2008г).

До оперативного вмешательства у пациента показатели красной крови не выходили за пределы соответствующих референтных интервалов: эритроциты — $4,16 \times 10^{12}/л$; гемоглобин — 124 г/л; гематокрит — 36.

16.11.2022г. Пациента беспокоили одышка при минимальной физической нагрузке, в положении лежа, отеки, быстрая утомляемость. 6 мес. Назад в связи с нарастающими жалобами, признаков анемии (гемоглобин — 70 г/л) находился на лечении в терапевтическом отделении. У пациента был повышен уровень непрямого билирубина (40,4 мкмоль/л). Отмечалось увеличение размеров селезенки. Был обследован у гематолога, диагностирована приобретенная гемолитическая анемия, обусловленная механическим повреждением эритроцитов за счет спленомегалии. Направлен в кардиохирургический стационар для решения вопроса о повторном оперативном вмешательстве.

При поступлении в стационар состояние тяжелое. Кожные покровы бледные, желтушные. Живот увеличен за счет асцита. Пастозность стоп, лодыжек. Тоны сердца приглушены, аритмичные. Показатели красной крови: эритроциты — $3 \times 10^{12}/л$; гемоглобин — 71 г/л, при микроскопии окрашенного мазка — полихромазия, шис-

тоциты. Билирубин общий — 68,5 мкмоль/л, билирубин непрямой — 34,4 мкмоль/л.

Пациентка, 45 лет. Диагноз: приобретенный порок митрального и аортального клапанов. Проведены протезирование митрального и аортального клапана (2011 г).

2021 г. Ухудшение состояния наблюдается в течение года: одышка при минимальной физической нагрузке, отеки на ногах, последние 6 мес. — желтушность склер. В анализах, выполненных по месту жительства, — билирубин до 124 мкмоль/л. По данным чреспищеводной эхокардиографии в проекции митрального клапана регургитация 0,4 см — параклапанная фистула 2 степени.

Пациентка была госпитализирована в кардиохирургический стационар для устранения дефекта. При поступлении: билирубин — 110 мкмоль/л, непрямой билирубин — 32,7 мкмоль/л. Наблюдалась гипохромная анемия: эритроциты — $3,4 \times 10^{12}/л$; гемоглобин — 77 г/л, тромбоциты — 165, шистоциты — 1,3%. Пациентке были противопоказаны оперативные вмешательства, были проведены манипуляции гемотрансфузии. Исход — летальный.

Таким образом механическому повреждению эритроцитов способствует завихрение крови в полости параклапанной фистулы, выявляются уменьшенные показатели эритроцитов и гемоглобина, повышение значения непрямой фракции билирубина.

При подозрении на гемолиз у больных с ИКС всегда необходимо исключать механическую причину повреждения эритроцитов. К сожалению, не все современные гематологические анализаторы демонстрируют наличие шистоцитов, а тем более проводят их подсчет. Поэтому общий анализ крови у пациентов с ИКС при подозрении на гемолиз необходимо дополнять микроскопией окрашенного мазка крови с описанием морфологии эритроцитов.

Выявленный шистоцитоз требует от врача безотлагательных действий по установлению диагноза. При наличии клинической картины, лабораторных признаков гемолиза, нарастании в динамике процентного содержания шистоцитов диагноз механического разрушения эритроцитов становится очевидным. При подтверждении механической гемолитической анемии оправданным методом лечения является своевременное репротезирование клапанов сердца, а при противопоказании оперативных вмешательств, что является не редким случаем, пациентам назначается наблюдение у гематолога и проведение своевременной гемотрансфузии (концентрированных эритроцитарных масс).